ÜBER INKARZERATIONSERSCHEINUNGEN AN DER FLEXURA COLI SINISTRA

INAUGURAL-DISSERTATION
ZUR ERLANGUNG DER DOKTORWÜRDE
DER HOHEN MEDIZINISCHEN FAKULTÄT
DER GROSSHERZOGLICH BADISCHEN
RUPRECHT-KARLS-UNIVERSITÄT ZU
HEIDELBERG

VORGELEGT VON

ANTON RIEDEL
AUS HOCKENHEIM (BADEN)

HEIDELBERG
BUCHDRUCKEREI RÖSSLER & HERBERT / INHABER PAUL BRAUS
1917

Gedruckt mit Genehmigung der medizinischen Fakultät
der Universität Heidelberg.

Dekan:
Geh. Hofrat Prof. Dr. Wagenmann.

Referent:
Geh. Hofat Prof. Dr. W. Fleiner.

1917.

Zu Anfang des Jahres 1916 hatte ich auf der Abteilung des Herrn Prof. Fleiner im St. Josephshaus Gelegenheit, einen Patienten zu beobachten und zu untersuchen, welcher an periodischen Anfällen innerer Einklemmung litt. Die Eigenart dieser Anfälle veranlasste mich, die Gründe für das Zustandekommeu derselben zu studieren.

Es handelt sich um einen 12jährigen Patienten, F. L. aus B., welcher in Abständen von 8 bis 14 Tagen, manchmal auch erst nach 3 Wochen eigenartige Anfälle bekommt, welche mit Schmerzen einhergehen, die von der linken Unterbauchregion ausgehend in das linke Hypochondrium hinaufziehen, Stuhldrang und häufiges Erbrechen herbeiführen. Gewöhnlich trat nach 1 bis 2 Tagen wieder Besserung und völliges Wohlbefinden ein.

Diese Anfälle bestanden schon seit früher Kindheit, zuerst in einem Abstand von mehreren Wochen auftretend; in den letzten 2 Jahren aber häuften sich die Anfälle und traten zuletzt fast alle 12 bis 14 Tage auf. Sie beginnen gewöhnlich in der Nacht. Der Junge wacht aus dem tiefsten Schlafe auf, nachdem er sich, wie die Mutter sagt, vorher einige Male unruhig hin- und hergeworfen hatte und durch leises Stöhnen Schmerzen kundgab, die manchmal so heftig waren, dass der Knabe den Wunsch äusserte, lieber zu sterben.

Gleich nach dem durch die Schmerzen hervorgerufenen Erwachen hat der Patient Stuhlgang. Mit zunehmenden, periodenweise sich einstellenden, wehenartigen Schmerzen unter dem linken Rippenbogen tritt Erbrechen ein, welches sich während der Nacht und des darauffolgenden Tages 10—12mal wiederholt.

Am 6. Februar 1916 konnte ich bei dem Jungen, der sich während dieser Zeit im St. Josephshaus befand, einen derartigen Anfall beobachten. Nachdem Patient in der Nacht vom 4. auf den 5. Februar sehr unruhig geschlafen hatte, während des darauffolgenden Tages und auch am 5. Februar abends jedoch keinerlei Störungen hatte, erwachte er am 6. Februar morgens gegen 4 Uhr mit plötzlich auftretenden heftigen Schmerzen in der linken Oberbauchgegend; gleich darauf musste er Stuhl machen und häufig erbrechen, was sich bis mittags 12 Uhr in Zwischenräumen von $^1/_2$—1 Stunde wiederholte.

Die linke Oberbauchgegend war deutlich druckempfindlich und zeigte geringe Muskelspannung. Der Leib war an dieser Stelle ganz wenig aufgetrieben. Patient lag meistens mit eingezogenen Knieen im Bett, weil die dadurch hervorgerufene Entspannung der Bauchmuskeln Erleichterung verschaffte. Die Untersuchung der Lungen und des Herzens ergab völlig normale Verhältnisse. Die Herzspitze lag im 5. Interkostalraum in der Mammillarlinie. Der Puls war gut, während des Anfalles beschleunigt. Die Temperatur zeigte nur geringe Steigerung, bis 37,6° C. Eine eigentümliche Per-

kussionsfigur ergab die Leber; sie reichte nur ganz wenig über die Mittellinie nach links, jedoch verlief die untere Begrenzung der Leber sehr weit nach unten, fast bis zur Höhe der Crista iliaca. Es bestand also eine Vergrösserung des rechten Leberlappens auf Kosten des linken, wodurch dem linken Hypochondrium ein relativ weiter Raum zur Verfügung stand.

Die am 10. Februar, also 3 Tage nach dem letzten Anfall, zu welcher Zeit der Patient keinerlei Störungen mehr hatte, vorgenommene Magenuntersuchung ergab normale motorische und sekretorische Funktionsverhältnisse.

Am 19. Februar trat wieder ein Anfall auf, der fast genau wie der am 6. Februar beobachtete verlief.

Das periodenweise Auftreten dieser Kolikanfälle, die mit heftigen, intermittierenden Schmerzen im linken Hypochondrium, wiederholten Darmentleerungen und mit Erbrechen einhergingen, liessen an eine Anomalie im Abdomen denken, welche vermöge ihrer Form und Lage beim Hinzutreten irgend einer Störung eine peritonitische Reizung hervorzurufen imstande ist.

Es kam vor allem eine innere Inkarzeration in Frage, die, nach der Lage der Störungen und den Symptomen zu schliessen, im linken Oberbauchraum gelegen sein muss. Dass beim Beginn der Kolikanfälle jedesmal Stuhlgang erfolgte, liess mit grosser Wahrscheinlichkeit annehmen, dass das Colon, und weil der Sitz der Beschwerden die linke Oberbauchgegend war, vor allem die dort liegende Strecke des Colons,

die Flexura coli sinistra, an den Störungen teilnahm. Ist das Erbrechen nur durch peritonitische Reflexwirkung bedingt oder sind auch am Magen Veränderungen vorhanden? — Die Magenuntersuchung spricht gegen die letzte Annahme, konnte aber Veränderungen am Magen nicht ganz ausschliessen.

Um die Diagnose weiter zu fördern, wurde eine röntgenologische Untersuchung des Abdomens und auch der Brustorgane vorgenommen. Bei der ersten Aufnahme zeigt der Magen in seinem mittleren Teil und an der Pars antipylorica breite Dimensionen, aber normale Conturen; auch ist eine gute, normal ablaufende Peristaltik bei der Durchleuchtung des Magens zu erkennen. Ausser der oben beschriebenen Füllung des Magens sind das Antrum pylori, die Pars pylorica und die Pars horizontalis superior duodeni durch die Füllung mit Wismuthbrei deutlich als normal configurierte Organteile zu erkennen. Man sieht das luftgeblähte Coecum auf der rechten Darmbeinschaufel liegend, sich in das ebenso wie das Colon transversum und Colon descendens durch seinen Luftschatten sichtbare, nur kurze Colon ascendens fortsetzen, welches fast ohne Biegung, in seinem proximalen Teil der ziemlich grossen, fast ganz rechtsgelagerten Leber sich anschmiegend, steil nach oben verläuft, von wo die übrige Quercolonpartie in schräger Richtung über den Fundus des Magens hinweg in der Flexura coli sinistra, welche fast bis zur linken Zwerchfellkuppel heranreicht, in das der grossen Curvatur des Magens anliegende Colon descendens umbiegt.

Eine, kurze Zeit nach der ersten Portion gegebene kleine Gabe von Kontrast-Mahlzeit blieb nahe unterhalb der Cardia liegen und präsentierte im Bild gleichsam eine sackförmige Ausstülpung der vorderen Magenwand (Fig. 1). Dieser vermeintliche Sack füllte sich erst bei der zweiten Darreichung von Bi-Brei, und so schnell, dass keine Abschnürungs- oder Verengerungsstelle bei der Durchleuchtung an demselben wahrzunehmen war. — Welcher Art ist nun dieses Gebilde? Ist in irgend eine Nische oder einen Bruchsack ein Teil der vorderen Magenwand fixiert und ausgebuchtet? Oder ist der obere Teil des Magens über die ihn in schräger Richtung überquerende Partie des luftgeblähten Colon transversum, die den Fundus ventriculi an dieser Stelle gleichsam zusammenpresst, herübergelegt und wird dadurch ein Festhaften des Bi-Breies ermöglicht? Schliesslich könnte dieses Gebilde auch derart zustande gekommen sein, dass durch eine peristaltische Einengung des Magenfundus zur Zeit der Aufnahme der Bi-Brei am Herabgleiten verhindert wurde.

Die Nachbarschaft dieses Gebildes mit dem Foramen Morgagni am linken Diaphragma, d. h. der Grenze zwischen der sternalen und costalen Muskelpartie des Zwerchfells liess an eine Hernia diaphragmatica denken. Allerdings muss man annehmen, dass in dieser der Bi-Brei längere Zeit verweilen würde. Bei der zweiten Röntgenphotographie, welche ebenso wie die erste, normale Thoraxverhältnisse zeigte, war der Magen und

Dünndarm jedoch vollkommen leer. Eine Abnormität am Magen war nicht mehr zu sehen, und somit konnte nicht angenommen werden, dass der Magen an dem Zustandekommen der beschriebenen Kolikanfälle, wenigstens nicht für sich allein, die Schuld trage.

Die zweite Aufnahme ist interessant in bezug auf den Dickdarm, und zwar zeigten sich hier folgende Verhältnisse: Das mit Kontrast-Mahlzeit gefüllte Coecum, welches auf der rechten Darmbeinschaufel liegt, setzt sich in das senkrecht noch oben verlaufende, am unteren Leberrand, d. h. in Nabelhöhe umbiegende, ebenfalls Bi-gefüllte Colon ascendens fort. Das Colon transversum ist in seiner proximalen, horizontal verlaufenden Hälfte ebenfalls noch durch Bi-Schatten sichtbar. Über der linken Darmbeinschaufel ändert es seine horizontale Verlaufsrichtung und steigt ganz steil als luftgeblähter Körper zur linken Colonkrümmung hinauf, die fast die linke Zwerchfellkuppel erreicht und eine medialwärts bis zur linken Parasternallinie herüberhängende Schleife bildet. Diese Schlinge der Flexura coli sinistra wäre wohl leicht imstande, die Ursache für die Inkarzerationserscheinungen abzugeben.

Die nach 24 Stunden erfolgte Aufnahme zeigt den ganzen Intestinaltractus leer. Die jetzt, 24 Stunden nach Aufnahme der ersten K.-M., genossene neue Kontrast-Mahlzeit und Paste fliesst durch den unterhalb des Zwerchfells nach links verlaufenden cardialen Anfangsteil des Magens, dessen Schattierung den Eindruck

Fig. 1

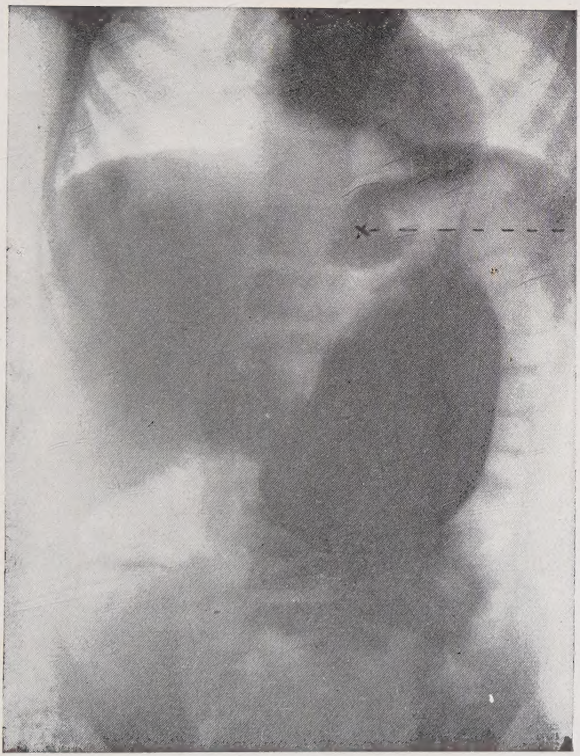

F. L. aus B. Nach Aufnahme der K.M.

Digitized by the Internet Archive
in 2026

https://archive.org/details/IA40153311_0070

Fig. 2

F. L. aus B. 6 Std. nach Aufnahme der K.M.

erweckt, dass seine Innenwand in Falten gelegt und das ganze Gebilde ein wenig um seine Längsachse gedreht wäre, in den darunter liegenden schmalen, ziemlich steil gestellten Magensack, welcher an seinem oberen Pol eine kleinapfelgrosse Luftblase zeigt. Eine Ausbuchtung der vorderen Magenwand wie in Fig. 1 war nicht zu sehen. Die Kontrast-Mahlzeit entleert sich sehr schnell durch den Pylorus in die Dünndärme.

Die am 16. Februar vorgenommene Füllung des Colons vermittels eines Kontrast-Klysmas ergab nachstehende Verhältnisse: Füllung des auf der rechten Darmbeinschaufel liegenden Coecums, des nur kurzen Colon ascendens, welches sich in Nabelhöhe in das anfangs fast horizontal, dann aber ziemlich steil zur Flexura coli sinistra verlaufende Colon transversum fortsetzt. Die linke Flexurpartie besitzt eine abgerundete Kuppe; der unmittelbar anschliessende Colonteil bildet einen nach unten aussen verlaufenden Bogen und setzt sich dann in das Colon descendens, in das eine mässige Schlinge bildende Colon sigmoideum und Rectum fort.

Die Tatsache, dass nur bei der ersten Durchleuchtung oder vielmehr bei der zweiten Darreichung von K.-M. sich eine Ausbuchtung der vorderen Magenwand — denn nur darum kann es sich handeln — zeigte, aber bei den anderen Aufnahmen der Magen schon vollkommen leer war und keine Abnormität mehr zeigte, konnte den Verdacht nicht rechtfertigen, dass es sich um eine Zwerchfellhernie handle, die ja infolge der

Rechtslagerung der Leber, bzw. der geringen Dimensionen des linken Leberlappens, Raum gehabt hätte, sich in einer vielleicht am linken Foramen Morgagni bestehenden Nische auszubilden. Wenn wirklich eine Zwerchfellhernie vorgelegen hätte, in welcher eine Ausbuchtung des Magens fixiert gewesen wäre, so wäre dieser Sack wohl nicht so schnell entleert worden und man hätte auch noch bei der nach 6 Stunden erfolgten Aufnahme einen Rest der Bi-Mahlzeit in demselben finden müssen. Ich glaube, dass das in Fig. 1 wiedergegebene Bild dadurch zustande kam, dass entweder das luftgeblähte, mit seinem distalen Teil fast horizontal über den Fundus des Magens verlaufende Colon transversum die vordere Wand des etwas weiten Magens eingebuchtet hat, so dass darüber eine Nische entstand, in welcher der Bi-Brei für einige Zeit festgehalten wurde; oder aber die Konstrast-Mahlzeit wurde infolge der nach den Angaben Rieders auf Röntgenbildern mässig gefüllter Mägen öfters sichtbaren „Incisura cardiaca", d. i. der am Übergang von Magenfundus und Magenkorpus den cardialen Magenschluss bewirkenden Einkerbung, oberhalb derselben festgehalten, und sie bot vielleicht nur für die kurze Zeit der Aufnahme dieses Bild dar. Wahrscheinlicher klingt jedoch die Annahme von der Einbuchtung der vorderen Magenwand durch das luftgeblähte Colon transversum, über welches sich der obere Teil des Magens herübergehängt hat. Dadurch würde natürlich der der Flexura coli sinistra

benachbarte Teil des Quergrimmdarms von der vorderen Bauchwand etwas nach hinten verlagert werden; die erste Aufnahme scheint diese Annahme zu bestätigen, und man bekommt bei der Betrachtung dieses Bildes den Eindruck, dass das Colon transversum in einem leichten, nach vorn oben gerichteten Bogen in die Flexura coli lienalis übergeht, was gleichsam einer leichten Drehung um die Längsachse der Colonbiegung gleichkäme. Auf dem durch Fig. 2 wiedergegebenen Bild sieht man den luftgeblähten Flexurteil F mit einer medialwärts herabhängenden Schlinge bis zur linken Parasternallinie herüberreichen. Wenn auch die vierte Aufnahme, wo die Anatomie des Dickdarms durch ein Klysma, wobei also die Füllung des Kolons in entgegengesetzter Richtung erfolgte, zur Darstellung gebracht wurde, diese Schleife nicht oder wenigstens nicht in so ausgesprochenem Masse zeigte, so muss man doch annehmen, im Verein mit den klinischen Symptomen, dass die Flexura coli sinistra der Sitz der Störungen ist; ob der Magen auch mitbeteiligt war, wie überhaupt die genaueren anatomisch-topographischen Verhältnisse des linken Hypochondriums sind, sollte durch die auf Vorschlag von Herrn Prof. Fleiner am 5. März 1916 von Herrn Prof. Hirschel unter meiner Assistenz vorgenommene Laparotomie klargelegt werden.

Die Bauchhöhle wurde in der Medianlinie eröffnet. Nach Besichtigung des parietalen Peritoneums wurde vor allem das Zwerchfell, welches linkerseits fast gar

nicht von der Leber verdeckt war, abgesucht, ob irgend eine Nische vorhanden wäre. Am Diaphragma wurde jedoch nichts Abnormes gefunden. Der Magen war ziemlich gross; seine Wandung fühlte sich etwas ödematös an und auf seiner Vorderfläche befanden sich einige weissliche, sehnenglänzende Flecke, die als peritonitische Schwielen am Serosa-Überzug des Magens imponierten. Die linke Colonflexur ragte, zwischen Milz und Fundusteil des Magens gelegen, bis zur linken Zwerchfellkuppel empor; sie bildete mit dem distalen, parallel verlaufenden Ende des Quercolons eine 7—8 cm lange Schleife, welche sich sehr gut bewegen liess, besonders medialwärts, wie auch aus dem zweiten Röntgenbild zu ersehen ist. Es besteht also ein abnormer Hochstand und abnorm starke Beweglichkeit der Flexura coli sinistra s. lienalis. Von der Flexur beginnend zog eine sichelförmige Bauchfellduplikatur nach der seitlichen Bauchwand, an welcher sie unterhalb der Extremitas inferior der Milz inserierte. Die letztere lag somit in einer Tasche, die von der seitlichen Bauchwand und der von der linken Colonkrümmung abgehenden Bauchfellduplikatur gebildet wurde. Ist dieses Band ein Entzündungsprodukt oder ist es das langgezogene Ligamentum phrenico-colicum, welches infolge des abnormen Hochstandes der Flexura coli sinistra diese abnorme Verlaufsrichtung angenommen hat? Die Stelle der Insertion entspricht der Norm, weshalb ich mich für die letztere Ansicht entscheide; jedoch ist anzunehmen,

dass sich im linken Hypochondrium schon Entzündungsprozesse abgespielt haben, wofür die weisslichen Schwielen an der Serosa des Magens sprechen. Wenn die in diesem Falle vorhandene Bauchfellduplikatur ein Entzündungsprodukt wäre, wäre sie wohl eine ähnliche Bildung wie die „Flexuradhäsion" Gersunys, welche „eine bandförmige Pseudomembran darstellt, die an der Übergangsstelle von Colon descendens in das Colon sigmoideum, quer über das äussere Blatt des Mesocolons verläuft und mit dem einen Ende am Darm, wo sich das laterale Blatt des Mesocolons ansetzt, mit dem anderen Ende am Peritoneum parietale dicht neben dem Abgang des Mesocolon inseriert". Dieses Gebilde verhindert nach den Ausführungen Gersunys die Bewegung des Colon descendens gegen die Mittellinie zu und ändert so die Richtung der Fortbewegung des hier schon geformten Darminhaltes, welcher entsprechend dem abnormen Verlauf das Bestreben hat, die Flexura sigmoidea ins kleine Becken herabzudrängen.

Dass bei der Operation eine Einklemmung an der Flexurschlinge oder eine Drehung derselben nicht gesehen wurde, wird wohl darauf zurückzuführen sein, dass die Operation erst 8 Tage nach dem letzten Anfall vorgenommen wurde, in einer Zeit also, wo der Junge sich vollkommen wohl befand und keinerlei Störungen zeigte.

Da man annahm, dass die abnorm verlaufende Bauchfellduplikatur die Entstehung der Kolikanfälle begünstige, wurde sie in ihrer Mitte gespalten; die am Rand

verlaufenden Gefässe wurden beiderseits ligiert; darauf erfolgte der Verschluss des Abdomens. Die Heilung der Operationswunde erfolgte per primam intentionem.

Zweieinhalb Wochen später, kurz nachdem Patient nach Heilung der Wunde für den ganzen Tag das Bett verlassen durfte, trat ein neuer, jedoch nicht so intensiver Kolikanfall auf.

Warum hatte die Durchtrennung des abnormen Ligamentes keinen Erfolg? Wie war dieser Anfall bedingt? Waren die Anfälle überhaupt durch die sowohl bei der Röntgendurchleuchtung, als auch bei der Operation gefundene Anomalie der Flexura coli sinistra bedingt? — Wenn wir uns jetzt, nach erfolgter Operation, die Verhältnisse genau vor Augen führen, so bekommen wir den Eindruck, dass die abnorm hochgelagerte und abnorm bewegliche linke Colonkrümmung in ihrer ausgiebigen Bewegungsfreiheit durch die abnorm verlaufende, wahrscheinlich das Ligamentum phrenico-colicum darstellende Bauchfellduplikatur eher gehemmt als begünstigt wird, weil der von diesem Band ausgehende Zug ein weiteres Ausweichen nach der Mittellinie zu verhindern kann. Andererseits wird das Ligament jedoch auch einmal imstande sein, die laterale Wand nach unten aussen zu verziehen, so dass ähnlich wie bei der von Gersuny beschriebenen „Flexuradhäsion“ die Verlaufsrichtung des Colon descendens gestört werden könnte und daraus eine Behinderung der Passage des Darminhaltes entstehen würde. Wenn dieses letztere Moment infolge der Operation auch ausgeschaltet ist, so ist doch verständlich,

dass die Durchtrennung dieser Bauchfellduplikatur, wodurch die Bewegungsfreiheit der linken Colonkrümmung eher noch erhöht wurde, zum mindesten keinen Nutzen bringen konnte. Welche Operation in diesem Falle in Frage gekommen wäre, die auch wirklich Erfolg gehabt hätte, lässt sich nicht entscheiden. Ob eine Anastomosierung von Colon transversum und Colon descendens unterhalb der Flexurschlinge, ob eine Resektion der Schleife, oder aber ob eine der von Wilms zur Fixation des Coecum mobile vorgeschlagenen „Coecopexie“ analoge Operation, ein gutes Resultat gebracht hätte, entzieht sich meiner Beurteilung.

Um die andere Frage zu entscheiden, ob die beim Fall (L) 1 vorliegende Anomalie der Flexura coli sinistra: abnormer Hochstand und abnorme Beweglichkeit, solche Störungen verursachen kann, müssen wir uns zuerst über die normalen Verhältnisse und Funktionen dieses Darmabschnittes klar werden.

Der Dickdarm bildet eine grosse Schlinge, welche als Blinddarm, in den an der Valvula Bauhini der Dünndarm einmündet, auf der Fossa iliaca dextra liegend beginnt, und bis unter die Leber emporsteigend sich als Colon ascendens fortsetzt. Hier macht er eine stumpfwinklige Biegung, die Flexura coli dexdra s. hepatica, um als Colon transversum, der grossen Curvatur des Magens anliegend, in das linke Hypochondrium zu verlaufen. Die Umbiegung in den absteigenden Colonschenkel stellt einen spitzen Winkel dar, der als Flexura coli sinistra s. lienalis bezeichnet wird. An

das Colon descendens schliesst sich das S-förmig verlaufende Colon sigmoideum an, welches sich in das Rectum fortsetzt. Die Lage des Dickdarmes wird, ebenso wie die der übrigen Baucheingeweide, bedingt durch einen Aufhängeapparat, das Mesenterium, welches am Colon als Mesocolon bezeichnet wird. Das Coecum und besonders das Colon ascendens ist gewöhnlich an der hinteren Bauchwand ziemlich fest angelötet, und zwar, wie im Atlas von Spalteholz ausgeführt ist, weil „der aufsteigende Teil des Dickdarmes und die dazu gehörige Bauchfellplatte im vierten Embryonalmonat rechts von der Radix mesenterii sich an die hintere Bauchwand angeschmiegt hat und das hintere Blatt des Mesocolon mit dem dort ursprünglich vorhandenen Peritoneum parietale verschmolzen ist, so dass die hintere Wand des Colon ascendens keinen Bauchfellüberzug mehr besitzt". Die Anwachsung erstreckt sich in vielen Fällen nicht auf das Coecum, welches dann ein besonderes Mesocoecum besitzt. Der Wurmfortsatz hat sehr oft ein gut ausgebildetes Mesenteriolum. Analoge Verhältnisse wie beim aufsteigenden Colonabschnitt bestehen beim Colon descendens; auch das Rectum ist ziemlich fest an seine Unterlage angeheftet. Ein gut ausgebildetes Mesocolon hat die Flexura coli sigmoidea und vor allem das Colon transversum, weshalb diese Darmabschnitte ziemlich grosse Beweglichkeit besitzen und in bezug auf ihre Form und Lage erhebliche Variationen aufweisen können. Die beiden Endpunkte des Colon transversum liegen schon unter normalen Verhältnissen in verschiedener

Höhe, auch liegt die linke Colonkrümmung gewöhnlich mehr nach hinten als die rechte. Während die tiefer liegende Flexura coli dextra wegen ihrer lockereren Anheftung und wegen ihrer Lagebeziehungen zur Leber erheblichen Schwankungen in bezug auf Form und Lage unterworfen ist, stellt die Flexura coli sinistra s. lienalis nach Roith den am solidesten befestigten Abschnitt des ganzen Dickdarmes dar. Entsprechend der geringeren Volumentfaltung des linken Leberlappens liegt sie bedeutend höher als die Flexura coli hepetica. Der Regel nach liegt die Flexura coli sinistra hinter dem Körper des Magens, vor der linken Niere, und erreicht von unten her die Basalfläche der Milz, an deren Facies colica sie sich anlegt. Die Lage der linken Colonkrümmung wird bedingt durch ein ziemlich straffes Band, das Ligamentum phrenico-colicum, welches sich membranartig von der Flexura coli sinistra bis zur Gegend des Zwerchfellansatzes in der Höhe der 10. und 11. Rippe ausspannt. Es bildet dabei eine Tasche, in welcher die Extremitas inferior der Milz ruht. Nach Bérard und Patel besteht der Aufhängeapparat der Flexura sinistra, das Ligamentum phrenico-colicum, aus einem konstanten, im Winkel der Flexur, und einem inkonstanten, am Colon transversum ansetzenden Teil; gewöhnlich soll der letztere schwächer entwickelt sein als die an der Flexur selbst ansetzende Partie. Durch Nachgeben des medialen Teiles des Bandapparates soll ein Herabsinken des Colon transversum und dadurch eine Verkleinerung des Winkels resultieren, den der Quergrimmdarm mit dem Colon

descendens bildet. Nach Joessels Angaben ist für die Configuration der Flexura coli lienalis auch das sog. Ligamentum colico-lienale von gewisser Bedeutung, welches von den unteren Partien der Milz nach unten und lateralwärts zieht und sich an dem Colon descendens befestigt.

Die Stelle des Ansatzpunktes des Hauptaufhängebandes der linken Colonkrümmung, des Ligamentum phrenico-colicum, und damit auch die Lage der Flexura coli lienalis, ist ziemlich inkonstant. Während manche Autoren die Insertion an die 11. und 12. Rippe verlegen, inseriert das Band nach anderen Untersuchungen gewöhnlich an der 9. und 10. Rippe oder noch höher. Manche geben sogar die Höhe der 6. und 7. Rippe als Insertionsstelle an.

Die Röntgenuntersuchungen haben auch gezeigt, dass die Lage der Flexura sinistra variabel sein kann, dass sie in manchen Fällen bis zum Zwerchfell hinaufreichen kann; in anderen Fällen liegt sie tiefer als die rechte Colonflexur, ja sie fehlt in vereinzelten Fällen sogar ganz. Solche Veränderungen werden natürlich auch Einfluss haben auf den Verlauf benachbarter Darmteile, besonders auf die Verlaufsanordnung des Colon transversum; ist doch die Flexura coli sinistra entwicklungsgeschichtlich jener Punkt, der schon im frühesten Embryonalleben als die Umbiegungsstelle vom Endabschnitt des Darmes in den das Colon transversum, Colon ascendens und Coecum bildenden unteren Schenkel der Nabelschleife gekennzeichnet ist, und somit auch

jene Stelle, um die sich gleichsam als Drehpunkt die „Rechtswendung der gemeinsamen Gekrösplatte“ abspielt. Sie selbst erfährt bei dieser Ausbildung und Verlagerung des Colonschenkels der Nabelschleife nur eine Abdrängung von der Mitte zur rechten Rumpfwand. Wenn trotzdem so grosse Verschiedenheiten in bezug auf Form und Lage der Flexura coli lienalis anzutreffen sind, so steht doch fest, dass das Quercolon um so steiler verläuft und einen desto spitzeren Winkel an der Umbiegungsstelle in das Colon descendens bildet, je höher die Insertionsstelle des Aufhängebandes der Flexura coli sinistra ist. Je spitzer der Winkel der Colonkrümmung ist, desto mehr muss die Kotpassage, welche schon an den normalen Krümmungen des Dickdarmes erschwert sein soll, beeinträchtigt sein. Allerdings finden die Widerstände, welche die Curvaturen des Darmkanals der Bewegung seines Inhaltes entgegensetzen, in der normalen Peristaltik eine hinreichende Compensation. Dass die Muskelkraft des Darmes auch mit einer infolge abnormer Schlingenbildung hochgradig vermehrten Arbeit fertig werden kann, beweist der folgende Fall (2):

Vor einigen Wochen habe ich eine linksseitige Leistenhernie gesehen, die bei einem grossen, starken Mann von 37 Jahren, Herrn W. aus B., einen bis zu den Knieen herabhängenden Sack bildete, welcher eine Breite von 28 cm und eine Dicke von 20 cm hatte, wobei in dem Bruchsack ein grosser Teil des Dickdarmes und ein erheblicher Teil des Dünndarmes sich befand, und wo

nur eine leichte Stuhlträgheit die Folge der Verlagerung war. Hier bestanden also trotz hochgradigster Verlagerung und starker Schlingenbildung — musste doch der Dickdarm von Kniehöhe wieder hinauf über den linken Schambeinast verlaufen, um seinen Weg zur Analöffnung fortsetzen zu können — keine besonderen Beschwerden von Seiten des Verdauungskanals.

Andererseits können schon unter normalen Verhältnissen am Dickdarm Störungen auftreten. Eine Ansammlung von Gasen, die besonders gerne an der linken Colonkrümmung, als dem höchsten Punkt des ganzen Dickdarmes, statt hat, ruft sehr oft Schmerzen oder zum mindesten unangenehme Empfindungen im linken Hypochondrium hervor. Fleiner erklärt das sog. „Milzstechen", welches sich oft bei Kindern, wenn sie nach einer reichlichen Mahlzeit herumtollen, durch ganz plötzlich auftretende Schmerzen unter dem linken Rippenbogen kundgibt, damit, „dass bei stark gefülltem Magen und Dünndarm eine Dickdarmschlinge, in diesem Falle die Flexura coli lienalis aus ihrer Lage gedrängt und zusammengepresst wird, so dass Darmgase in ihrer Fortbewegung gehemmt und eingeklemmt werden, wobei sie den betreffenden Darmabschnitt überdehnen".

Wenn nun schon unter gleichsam normalen Verhältnissen derartige Störungen auftreten können, müssen sich die Beschwerden natürlicherweise noch steigern bei Leuten, bei welchen eine Abweichung von den als Norm anzusehenden anatomisch-topographischen Verhältnissen der Flexura coli sinistra vorliegt. Dass eine abnorme

Beweglichkeit der linken Colonkrümmung, welche die Schlingenbildung und somit auch die Achsendrehung an dieser Schleife begünstigt, hochgradige Störungen verursachen kann, haben wir an unserem ersten Fall gesehen. Dass auch eine abnorme Fixation der Flexura sinistra, wobei das Quercolon gewöhnlich wenigstens teilweise ganz steil ins linke Hypochondrium verläuft und an der Flexur in einem spitzen Winkel in das Colon descendens übergeht, die Entstehung ziemlich hochgradiger Störungen begünstigen kann, wird durch folgenden Fall 3 illustriert:

Frau W. aus M., 29 Jahre alt und Mutter zweier Kinder, leidet seit Jahren an krampfartigen Schmerzen, die oftmals nach dem Essen auftraten und von der linken Seite ausgingen, aber in die ganze Oberbauchgegend ausstrahlten; manchmal bestand Durchfall, manchmal Verstopfung. Der Hausarzt, ein Gynäkologe, welcher die Entbindungen geleitet hatte, nahm einen Dünndarmkatarrh an und verordnete jahrelang strenge Diät, in deren Folge die früher blühend aussehende Patientin immer mehr herunter kam. Eine Senkung der Gebärmutter wurde durch Operation beseitigt, aber zugleich mit dieser — im Hinblick auf die Denutrition der Patientin — die Sterilisation durch Abbinden der Tuben vorgenommen.

Die Darmstörungen und die vom linken Hypochondrium ausgehenden kolikartigen Schmerzen blieben auch nach der Operation unverändert, der Ernährungszustand hob sich auch nicht, da die ärztlich streng verordnete

Angstdiät fortdauernd eingehalten wurde. So kam schliesslich Anfang 1916 die Patientin zu Herrn Prof. Fleiner, und da in der Sprechstunde kein besonderer Befund erhoben werden konnte, wurde die Patientin zur Beobachtung und Behandlung aufgenommen.

Die dann vorgenommenen Untersuchungen hatten folgende Ergebnisse: Die motorische und die sekretorische Funktion des Magens war intakt. Die Darmentleerungen wurden in den ersten Tagen durch Kamillenklistiere geregelt, bis sich mit zunehmendem Wohlbefinden der Stuhlgang in normaler und regelmässiger Weise und ohne irgend welche Mittel abwickelte. Blut oder Schleim war den Stühlen nie beigemengt.

Die Röntgenuntersuchung am 21. Februar 1916 ergab folgenden Befund: 1. Sofort nach Aufnahme der Kontrast-Mahlzeit: Der Magen zeigt normale Konturen und Lage; die grosse Curvatur ist ziemlich stark eingezogen, z. T. durch die stark hochgezogene, luftgeblähte Flexura coli sinistra, teils durch Schnürwirkung (Schnürmagen!). 2. 6 Stunden nachher ist der Magen vollkommen leer; Füllung des Colon ascendens, des bis zur Symphyse in grosser Schlinge herabhängenden Colon transversum, das in seinem weiteren Verlauf ziemlich steil zu der stark luftgeblähten, fast bis an die linke Zwerchfellkuppel heranreichenden Flexura coli sinistra emporsteigt, um dann in ganz spitzem Winkel in das Colon descendens umzubiegen (Fig. 3).

Es bedurfte täglichen Zuredens, um die stark abgemagerte Frau, welche in rührender Folgsamkeit an

Fig. 3

Frau W. aus M.

den Diätvorschriften ihres Vertrauensarztes jahrelang festgehalten hatte, zum Genusse einer ausreichenden Menge von gemischter, einfach zubereiteter Kost zu bringen. In kurzer Zeit war dies erreicht und in wenigen Wochen ein Aufblühen des Körpers erzielt, ohne dass irgend welche Beschwerden, wie sie sonst so häufig waren, sich einstellten.

Wenn wir uns nun überlegen, warum in dem Fall 2, wo in einem grossen Bruchsack ein erheblicher Teil des Dickdarmes und ein grosser Teil des Dünndarmes in bis zu den Knieen herabhängenden Schleifen sich herabschlängelte, keine oder nur ganz unbedeutende Störungen vorkamen, während in dem Fall 3, wo die anatomischen Veränderungen sicher nicht so hochgradig waren, ungleich viel stärkere Beschwerden auftraten, wenn wir noch die vielen Fälle von Verlagerungen einzelner Colonabschnitte, vor allem das meistens bedeutungslose Herabsinken des Colon transversum, uns vor Augen halten, so kommen wir zu dem Schluss, dass vor allem diejenigen Dickdarmabschnitte, welche gleichsam als Eckpfeiler oder Stützpunkte für den Verlauf des Colons fungieren, auf Veränderungen anatomischer Art auch geringeren Grades mit ziemlich hochgradigen Störungen reagieren. Neben den typischen, schon längst bekannten und oft beschriebenen Störungen von Seiten der Flexura sigmoidea, neben den Störungen von Seiten eines abnorm fixierten oder abnorm beweglichen Coecums, ist die Flexura coli sinistra diejenige

Stelle des Dickdarms, die infolge ihrer normalerweise guten Anheftung am seltensten die Veränderungen des übrigen Darmes mitmacht, an welcher aber auch anatomisch-topographische Veränderungen um so mehr ins Gewicht fallen.

Die Flexura coli sinistra kann nach zwei Richtungen hin in bezug auf ihre Form und Lage von dem normalen Verhalten abweichen:

1. kann die Fixation verstärkt werden, woraus meistens eine Hochlagerung und eine spitzwinklige Verziehung der Flexura resultiert, oder
2. die Fixation kann gelockert sein, woraus abnorme Beweglichkeit resultiert, welche zu Umdrehungen Veranlassung geben kann.

Da die linke Colonflexur infolge ihrer normalerweise ziemlich straffen Fixation an der aktiven Bewegung des Darminhaltes nicht oder nur in unbedeutendem Masse teilnimmt, da sie eigentlich eine fixierte, zuerst an der vorderen seitlichen Bauchwand nach hinten oben verlaufende, dann nach abwärts gebogene Röhre darstellt, so wird jede, sowohl nach der einen, wie nach der anderen Richtung erfolgende Veränderung je nach ihrem Grade mehr oder minder hochgradige Störungen verursachen.

Der erste Fall: Abnorm starke Fixation und dadurch meistens bedingte spitzwinklige Verziehung der Flexura coli sinistra bildet die häufigere Ursache der Passagestörungen an dieser Stelle; diese Verhältnisse und Veränderungen wurden hauptsächlich von Payr eingehender

studiert, welcher infolge Narbenbildung am peritonealen Überzug der Flexura coli sinistra oder an ihrem Aufhängeapparat so starke spitzwinklige Verziehung vorfand, dass die beiden Flexurschenkel auf ziemlich weite Strecken parallel mit einander verliefen oder sogar durch peritonitische Adhäsionen verlötet waren, wodurch die einander anliegenden und mit einander narbig verwachsenen Wände des dem Colon transversum und dem Colon descendens zugehörigen Flexurschenkels wie ein Sporn oder eine Klappe in das Lumen der Colonkrümmung hineinragten. Payr macht für die Entstehung dieser „eigentümlichen Form chronischer Dickdarmstenosen an der Flexura coli sinistra", welche schon Virchow als „partielle hypochondrische Peritonitis" beschrieben hat, vor allem die Entzündungen des Wurmfortsatzes, Magengeschwür und in der Nachbarschaft der Flexur sitzende Carcinome verantwortlich. Für diejenigen Fälle seiner Beobachtung von Narben, Adhäsionen und Strangbildungen an der Flexura lienalis, die ohne andere Erkrankungen des Abdomens aufgetreten sind, nimmt Payr an, dass eine angeborene spitzwinklige Knickung an der Flexura lienalis als chronisch stenosierendes Moment vorhanden ist, und dass jene peritonealen Veränderungen durch Stauung und Blähung, durch Zerrung an den physiologischen Befestigungen und am Bauchfell entstehen können. Während Lauenstein als Ursachen dieser circumscripten Peritonitiden alle sog. Entzündungen im Leib beschuldigt, glaubt Madelung, dass nicht selten „lavirte" Entzündungen in der Wand

der Flexura coli selbst, besonders solche, die nach subcutanen Verletzungen eintreten, mit in Betracht kommen. Fleiner schreibt der längere Zeit bestehenden Schnürwirkung von Seiten der die Taille einengenden Kleidungsstücke eine ziemlich wichtige Rolle für die Verlagerung der Abdominalorgane zu, Verlagerungen, die durch hinzutretende Entzündungsprozesse permanent werden können. Auch wenn keine peritonitischen Verwachsungen und Adhäsionen vorliegen, wenn also nur eine Hochlagerung und damit eine Zuspitzung der linken Colonkrümmung besteht, ist die Flexura coli lienalis nach Wilms „diejenige Stelle des Dickdarmes, wo reine Formen der Knickung mit Darmverschluss unzweifelhaft häufiger beobachtet werden als an anderen Stellen des Verdauungsrohres; diese Stelle ist deshalb prädestiniert zu derartigen Darmstörungen, weil die Flexur durch ein ziemlich straffes Band nach oben angehangen ist, so dass das Colon descendens und Colon transversum sich hier spitzwinklig treffen". Seiner Ansicht nach „unterliegt es keinem Zweifel, dass leichtere Attacken von Auftreibung des Darmes, sowie Kolikschmerzen mit Obstipation darauf zurückzuführen sind, dass bei starker Füllung der tief sich senkenden Quercolonschlinge eine Passagestörung an der Flexura lienalis eintritt". Wilms glaubt, „dass in manchen von den Fällen, in welchen sich bei der Operation keine ausgesprochene Ursache für öfters auftretende Kolikschmerzen und Darmblähungen nachweisen lässt, Knickung der Flexura coli sinistra vorhanden ist".

Die zweite Anomalie an der Flexura coli sinistra ist gegeben durch die Lockerung des Aufhängeapparates und sie äussert sich in abnormer Beweglichkeit, die zu Schleifenbildung neigen kann. Sie wurde viel seltener beobachtet als die durch abnorme Fixation hervorgerufenen Störungen. Ihre Entstehung ist wohl in erster Linie auf Entwicklungsstörungen zurückzuführen, wenigstens glaube ich, dass diese Annahme besonders für den Fall 1 zutrifft, bestehen doch bei dem Jungen die Störungen schon seit früher Kindheit, während die Mutter ausser diesen periodischen Kolikanfällen nichts von einer anderen Abdominalerkrankung ihres Kindes wusste. Vielleicht dass die eigentümliche Form der Leber, an der der linke Leberlappen fast gänzlich fehlte, der rechte dagegen einen desto grösseren Raum einnahm, den abnormen Verlauf des Quercolons und die abnorme Ausbildung der linken Colonflexur verschuldete.

Curschmann berichtete von Schlingenbildung an der Flexura coli sinistra, wobei er in 2 Fällen Dislocation der linken Niere nach unten gesehen hat, was dadurch zustande kam, dass das Organ mit dem einen, herabhängenden Schenkel der Schlinge verwachsen war. „Wandermilz“ infolge von Verwachsungen mit einer Schlinge der linken Flexur hat er 2mal gesehen; jedoch konnte er nur von einem einzigen Fall von Volvulus der Flexura coli sinistra berichten. Die Achsendrehungen am Quercolon und an seinen Flexuren sind verhältnismässig viel seltener als an anderen Teilen des Dickdarmes, nach der Ansicht Curschmanns aus dem

Grunde, „weil hier die Schenkel der Schlinge an der Basis durchschnittlich viel weiter entfernt zu sein pflegen, wie man dieses an der Flexura sigmoidea beobachtet".

In dem Fall 1 war die abnorme Beweglichkeit der linken Colonflexur vergesellschaftet mit einem abnormen Hochstand, infolge dessen das Colon transversum und Colon descendens auf eine ziemlich weite Strecke wie eine Doppelflinte parallel liefen. Die Gekröswurzel der dadurch gebildeten Schlinge war somit sehr schmal und es waren die anatomischen Bedingungen, die es zum Zustandekommen einer Achsendrehung braucht, gegeben. Ebenso wie die Bildung eines Mesocoecums zu Flottieren des Coecums führen kann, und dieser Zustand die Typhlektasie, die Invagination, Torsion und den Volvulus des Coecums begünstigt, kann auch die abnorme Beweglichkeit und abnormer Hochstand der linken Flexur die Achsendrehung befördern.

Für die Entstehung eines Volvulus an einer derartigen Schlinge spielt die Luftaufblähung eine grosse Rolle. Nach Jankowski bildet eine geblähte Darmschlinge, welche an abnorm entwickeltem Mesenterium haftet, die anatomische Grundlage des Volvulus. Verschiedene Forscher machen die Luftaufblähung des Darmes als Ursache der Achsendrehung verantwortlich. Heiberg hatte bei Versuchen an Leichen gesehen, dass man nur durch Lufteinblasen die Därme dazu zwingen kann, sich um ihre Achse zu drehen. Auch Leichtenstern hat bei Lufteinblasen in das Rectum die beiden

Schenkel der S-Romanum-Schlinge sich so drehen gesehen, dass die zuerst hintereinander gelegenen Schlingen sich aufrichteten und parallel stellten. Beim Ablassen der Luft kehrten die Schlingen wieder in ihre ursprüngliche Lage zurück, um bei neuem Lufteinblasen das Drehungsmanöver zu wiederholen. Payr hat diese Ergebnisse durch verschiedene experimentelle Versuche bestätigt; er blies eine an ihrem Mesenterium noch anhaftende Darmschlinge von ca. 50—60 cm Länge, deren eines Ende verschlossen wurde, durch Luft auf, oder er liess Wasser einströmen und sah dabei, dass schon bei mässiger Füllung und Ausdehnung, die aber nur auf der nicht befestigten Seite erfolgen konnte, eine Drehung in Form einer Spirale eintrat und dass diese mit Verstärkung des Druckes sich stärker umbog. Dass auch die infolge irgend einer Raumbeengung entstehende Stauungshyperämie der Venen im Mesenterialansatz die Ursache für diesen Torsionsmechanismus, ähnlich wie bei der Stieltorsion der Adnextumoren, abgeben kann, ist nicht wahrscheinlich, jedoch könnte sie die durch die Gasaufblähung ins Werk gesetzte Drehung begünstigen.

An der Flexura coli sinistra, die schon unter normalen Verhältnissen die Passage des Darminhaltes erschweren kann, wird unter abnormen Verhältnissen viel leichter eine Stagnation der Darmkontenta eintreten, welche infolge der längeren Verweildauer Zersetzungsprozessen unterliegen; in den meisten Fällen entstehen Darmgase, welche bei geeigneter Configuration der Flexura coli lienalis die Achsendrehung verursachen können. Infolge

öfters sich wiederholender derartiger Prozesse kommt es zu Schädigung der Darmwand, zu Lymphangitis und in deren Folge vielleicht zu Mesenterialveränderungen und der zuerst nur funktionelle Torsionsmechanismus wird (nach Payr) dadurch zu einem anatomisch begründeten, welcher dann bei den geringsten Störungen z. B. leichten Diätfehlern oder körperlichen Anstrengungen die Achsendrehung bewirken kann. Die Dehnung und Drehung der geblähten Darmpartie wird bei kleinerer Schlingenbildung nur bis zu einem gewissen Grade erfolgen. Durch den Druck des inkarzerirten Inhaltes, der infolge der durch ihn bewirkten Transsudation in der gedrehten Darmschlinge vermehrt wird, wird schliesslich der die Drehung bewirkende Aussendruck überwunden, so dass nun der Volvulus wieder rückgängig werden kann, vorausgesetzt dass mittlerweile nicht durch die Compression von anderen Darmschlingen die Lösung des Volvulus vereitelt wird. Wenn die Gasblähung weiter geht, so kann sich dieser Drehungsmechanismus öfters wiederholen. Diese Aufblähung der betreffenden Darmpartie wird durch Dehnung und Zerrung am Bauchfellüberzug und am Mesenterium peritonitische Reize setzen, welche sich hauptsächlich in kolikartigen Schmerzen und in Erbrechen äussern. Vielleicht war der bei Fall 1 zu Beginn der Koliken regelmässig eintretende Stuhlgang auch durch die Reizung des Peritoneums bedingt.

Sollte der Volvulus nicht mehr rückgängig werden, dann würden bei einer Achsendrehung dieselben Symptome eintreten wie bei einem Verschluss durch eine Stenose,

die durch spitzwinklige Verziehung der linken Colonkrümmung entstanden ist, bei welchen Zuständen der in das Darmlumen hineinragende Sporn infolge der Stagnation des Inhaltes an die laterale Wand gepresst wird und so den Verschluss bewirkt.

Eine vollständige Abgrenzung der Symptome der Achsendrehung der Flexura coli lienalis von den Erscheinungen, welche eine durch Abknickung entstandene Passagestörung hervorruft, ist wohl nicht möglich, da die Symptome beiden gemeinsam sein und auch bei anderen Erkrankungen auftreten können. Vielleicht ist das Praevalieren der peritonitischen Reizerscheinungen für die Achsendrehungen zu verwerten gegenüber den Verschliessungen durch Abknickungen, wo vor allem die Entleerung von Darminhalt, sei er fest oder gasförmig, aufhört und erst allmählich mit zunehmenden Schmerzen Erscheinungen von Seiten des Peritonemus hinzutreten.

Literatur.

Bérard und Patel: Les occlusions intestinales par coudure de l'angle colique gauche. Revue de chir. 1903, p. 590.

v. Bergmann: Zur Diagnose und Behandlung der Darmocclusion Archiv f. klin. Chir., Bd. 61, S. 921.

Braun: Über den durch Form- und Gestaltsveränderungen des Colons bedingten vollkommenen und unvollkommenen Darmverschluss. Deutsche Zeitschrift f. Chir., Bd. 76, S. 540.

Corning: Lehrbuch der topographischen Anatomie.

Curschmann: Die Anomalien der Lage, Form und Grösse des Dickdarmes und ihre klinische Bedeutung. Deutsches Archiv f. klin. Medizin, Bd. 53, S. 1.

Fleiner: Über die Beziehungen der Form- und Lageveränderungen des Magens und des Dickdarmes zu Funktionsstörungen und Erkrankungen dieser Organe. Münch. med. Wochenschrift 1895, Nr. 42 ff.

Gersuny: Über eine typische peritoneale Adhäsion. Arch. für klin. Chirurgie, Bd. 59, S. 102.

Hagenbach: Über Dickdarmstenose durch pericolitische Adhäsionen. Deutsche Zeitschrift f. Chir., Bd. 103, S. 608.

Heiberg: Über innere Inkarzerationen. Virchows Archiv, Bd. 54, S. 309.

Jankowsky: Die Volvulus des Dickdarmes. Deutsche Zeitschrift f. Chirurgie, Bd. 124, S. 229.

Joessel: Lehrbuch der topographisch-chirurgischen Anatomie.

Kreuter: Die angeborenen Verengerungen und Verschliessungen des Darmkanals im Lichte der Entwicklungsgeschichte. Deutsche Zeitschrift f. Chirurgie, Bd. 79, S. 1.

Küttner: Über innere Inkarzerationen. Virchows Archiv, Bd. 43, S. 478.

Lauenstein: Verwachsungen und Netzstränge im Leibe als Ursache andauernder, schwerer Koliken. Arch. f. klin. Chir., Bd. 45, S. 121.

Leichtenstern: Zur Diagnose der Hernia diaphragmatica. Berl. klin. Wochenschrift 1874, Nr. 40—44.

Madelung: Anatomisches und Chirurgisches über die Flexura coli sinistra. Arch. f. klin. Chir., Bd. 81.

Manasse: Ileus durch Obturation der Flexura coli sinistra. Deutsche med. Wochenschrift 1906, Nr. 41.

Payr: Über eine eigentümliche Form chronischer Dickdarmstenose an der Flexura coli sinistra. Deutsches Archiv für klin. Chir., Bd. 77, S. 671.

— Über die Ursachen der Stieldrehung intraperitoneal gelegener Organe. Archiv f. klin. Chir., Bd. 68, S. 501 ff.

— Weitere experimentelle und klinische Beiträge zur Frage der Stieldrehung intraperitonealer Organe und Geschwülste. Deutsche Zeitschrift f. Chir., Bd. 85, S. 392 ff.

Riedel: Über Adhäsionsentzündungen in der Bauchhöhle. Archiv f. klin. Chir., Bd. 47, S. 153.

Rieder: Beiträge zur Topographie des Magen-Darmkanals beim lebenden Menschen etc. Fortschr. auf dem Gebiet der Röntgenstrahlen, Bd. 8, Heft 5.

Roith: Die Füllungsverhältnisse des Dickdarmes. Anatom. Hefte 1903, 1. Abt., Bd. 20.

Spalteholz: Handatlas der Anatomie des Menschen, Bd. 3.

Virchow: Historisches, Kritisches und Positives zur Lehre von den Unterleibsaffektionen. Virchows Archiv, Bd. 5, S. 281.

Wilms: Der Ileus. Deutsche Chirurgie 1905.

Wullstein-Wilms: Lehrbuch der Chirurgie, 3. Aufl., Bd. 2.

Lebenslauf.

Ich, Anton Riedel, wurde geboren am 4. April 1891 in Hockenheim (Baden) als Sohn des Landwirts Johann Riedel und seiner Gemahlin Katharina, geb. Frank. In meiner Vaterstadt besuchte ich zuerst die Volksschule und trat im Herbst 1903 nach einer Vorbereitung durch Privatunterricht in die Untertertia des Realgymnasiums in Mannheim ein, wo ich im Herbst 1909 das Reifezeugnis erhielt. Meinen Universitätsstudien oblag ich immer in Heidelberg, bestand daselbst am 11. Mai 1912 das ärztliche Vorexamen und am 15. und 16. August 1914 die ärztliche Hauptprüfung. Seither bin ich als Assistenzarzt der Medizinischen Universitäts-Poliklinik in Heidelberg tätig.